

GESTES D'EXAMEN

Enregistrement/télétransmission d'un Electrocardiogramme (ECG)

N° 6.21

Q

Quand?

Victime consciente présentant une douleur thoracique non traumatique, de manière aiguë, au repos ou au cours d'un effort.

Après réalisation d'un bilan transmis au SAMU et sur demande du médecin (ou médecin sur place).

L'ECG peut être réalisé par tout sapeur-pompier formé à ce geste et sous réserve d'absence de personnel paramédical disponible.

P

Pourquoi?

L'ECG mesure et enregistre l'activité électrique du cœur. Cet enregistrement permet au médecin de déterminer si le cœur présente un rythme normal ou irrégulier et si le muscle cardiaque est intact ou présente des lésions.

Cet examen permet de déterminer la prise en charge et l'orientation hospitalière de la victime.

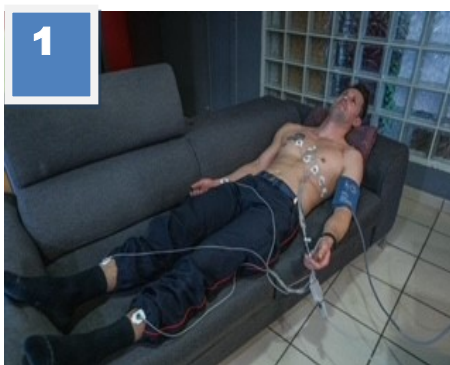A

Avec quoi?

A l'aide d'un scope multiparamétrique Zoll ou Schiller ou d'une tablette ECG Cardioline.

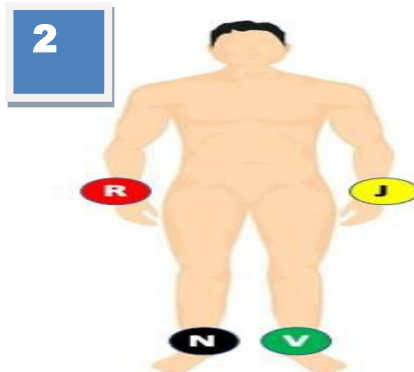
C

Comment?



1

Installer la victime confortablement sur le dos. Demander à la victime de dénuder sa poitrine tout en respectant son intimité (garder si possible le soutien-gorge en place, dégrafé). Demander à la victime de ne pas parler, de ne pas bouger, et de respirer calmement lors de l'enregistrement.



2

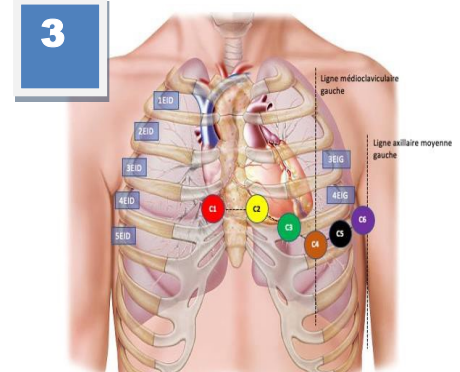
Positionner les électrodes périphériques :

R = face postérieure poignet droit

N = face interne cheville droite

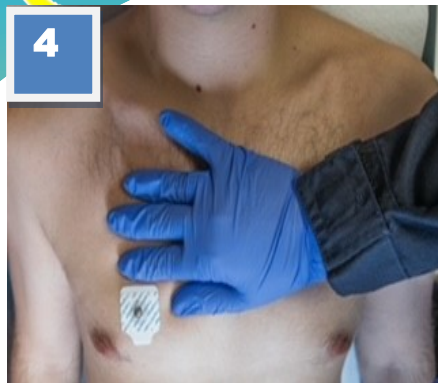
J = face postérieure poignet gauche

V = face interne cheville gauche

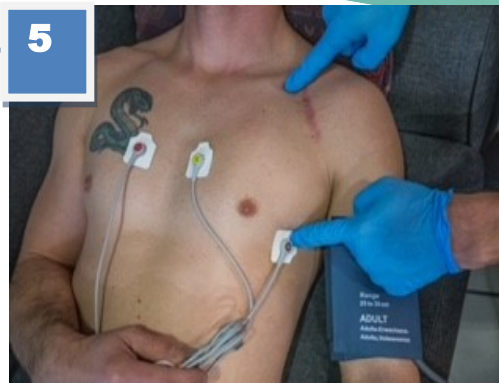


3

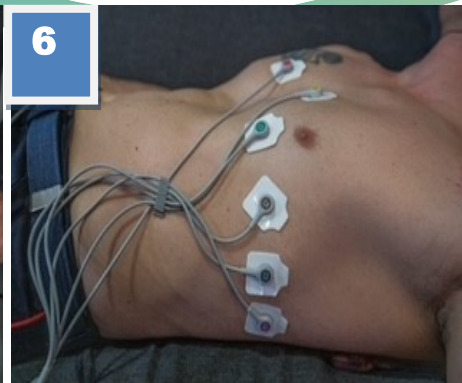
Positionner les électrodes précordiales (C1, C2, C3, C4, C5 et C6) selon les étapes ci-après



4
C1 : 4ème espace intercostal droit en partant de la clavicule, au bord droit du sternum



5
C2 (4ème espace intercostal gauche, au bord gauche du sternum), C4 (5ème espace intercostal gauche sur la ligne médio-claviculaire) et C3 (milieu de la ligne entre C2 et C4).



6
C6 (5ème espace intercostal gauche sur la ligne médio-axillaire, même niveau que la C4). C5 (au milieu de la ligne entre C6 et C4).



QR CODE
Utilisation Scope
SCHILLER DEFIGARD Touch 7



QR CODE
Utilisation Scope
ZOLL X SERIES



QR CODE
Utilisation Tablette
ECG CARDIOLINE

R

Risques?

Vérifier que les câbles soient correctement connectés (à l'appareil et aux électrodes) et/ou que les électrodes adhèrent correctement à la peau de la victime (peau saine, sèche, rasée...).

Vérifier les dates de péremption des électrodes.

Chez une femme présentant des seins volumineux, relever le sein avec le dos de la main pour placer les électrodes (C4, C5 et C6) sous le sein au plus près de la paroi thoracique et du cœur.

Les tremblements de la victime peuvent parasiter l'enregistrement de l'ECG (angoisse, froid, certaines maladies comme le syndrome de Parkinson...). La victime doit être immobile.

Moteur du véhicule arrêté.

Victime pas en contact avec des éléments métalliques (brancard, montant d'un lit...) ou appareils (téléphone portable...).

E

Efficacité?

Tracé complet.

Télétransmission réussie et obtention d'un avis médical.