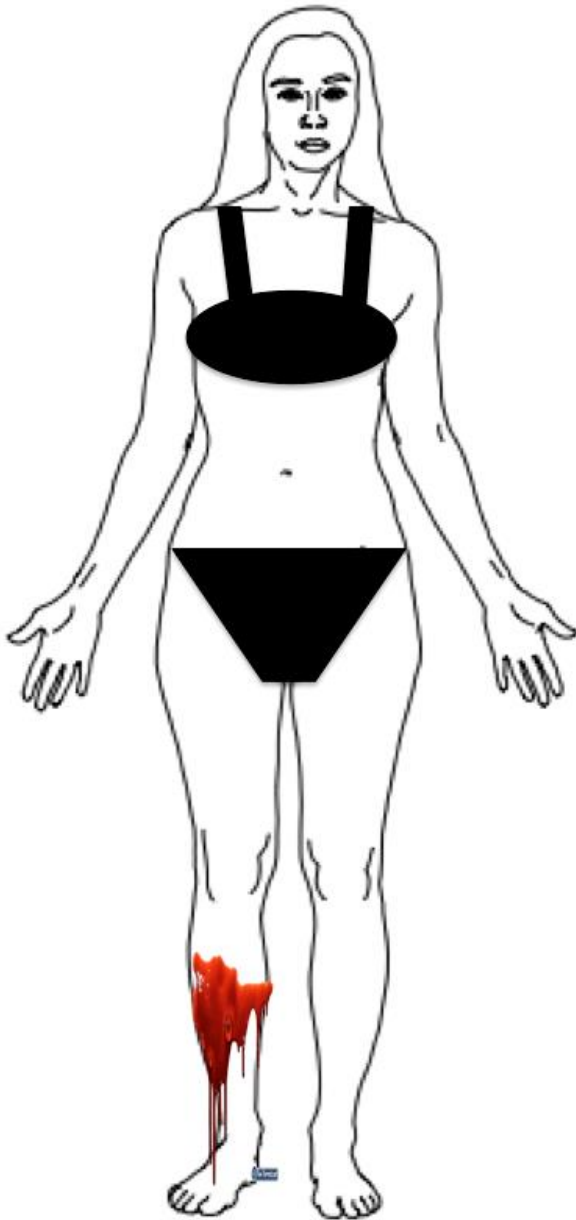


N° Victime	Classification	Justification
1		Ne peut se déplacer Rythme cardio ok Lésion périphérique Membre Inférieur
2		Ne peut se Déplacer A => perturbé R <9 / minute
3		Se déplace seule Saignement nez et lèvres
4		Ne peut se Déplacer A = 0 après LVA
5		Se déplace seule Entorse cheville
6		Ne peut se Déplacer A = 0 après LVA
7		Se déplace seule Brulure ou Dermabrasion main
8		Ne peux se déplacer C => légèrement accéléré - TRC OK Lésion Membre Inf => pose garrot Efficace
9		Ne peut se déplacer R => rythme >30
10		Ne peut se déplacer C => légèrement accéléré - TRC OK
11		Ne peut se déplacer R => rythme >30
12		Ne peut se déplacer R => Perturbé - rythme >30
13		Ne peut se déplacer C => pas de pouls radial - TRC > 2sec pouls central accéléré
14		Ne peut se déplacer R => rythme 0 après LVA

Fiche Victime N1



Se Déplace seule

Plaie non
hémorragique
Membre Inf

Douleur jambe Droite
milieu tibia

M Pas d'hémorragie visible

A Libre

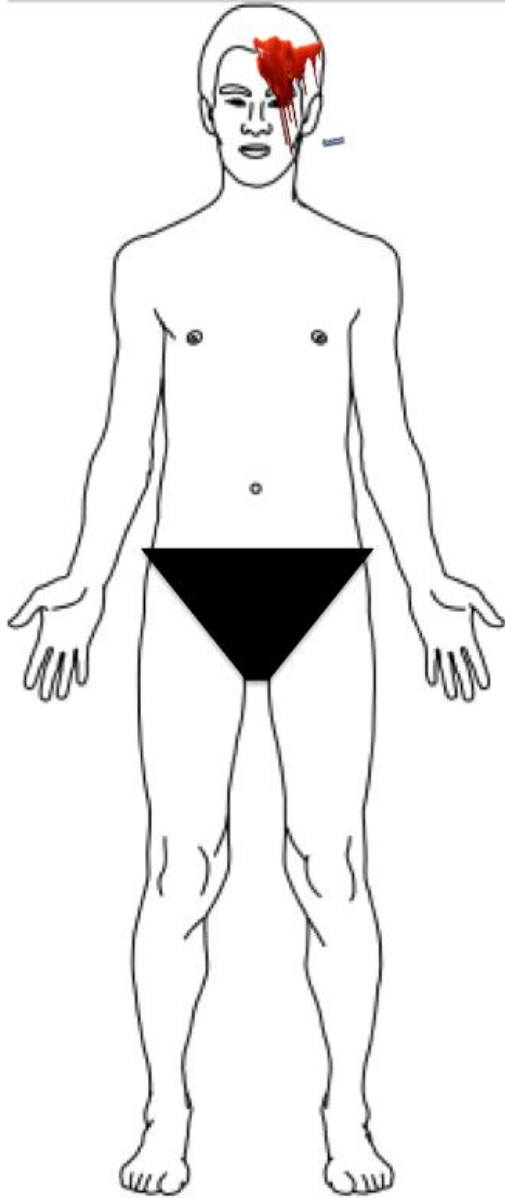
R Symétrique - légèrement Accélérée (+/- 14)

C Pouls Radial perçu - TRC < 2s - légèrement Accéléré

H Orienté

E /

Fiche Victime N2



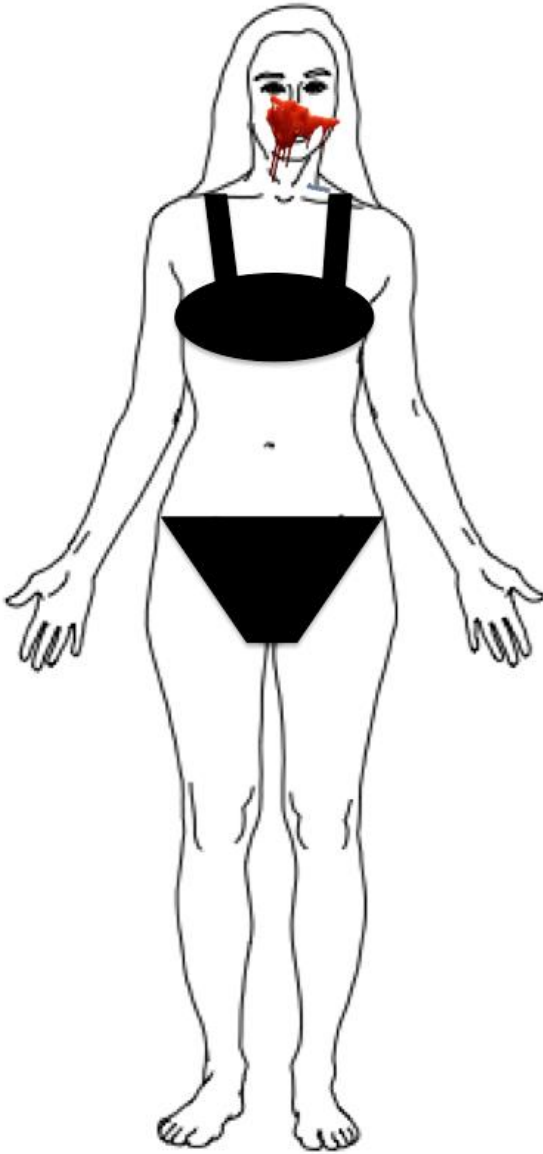
Au sol

Plaie non
hémorragique

Déformation de
l'hémi-face

- M Pas d'hémorragie visible
- A Respiration Bruyante
- R Symétrique - Lente (+/- 8 /min)
- C Pouls Radial perçu - TRC < 2 sec - légèrement Accéléré
- H Yeux fermés - grogne - réaction orientée à la douleur
- E /

Fiche Victime N3



Se Déplace seule

Saignement de nez

Douleur nez et lèvre sup

M Pas d'hémorragie visible

A Libre

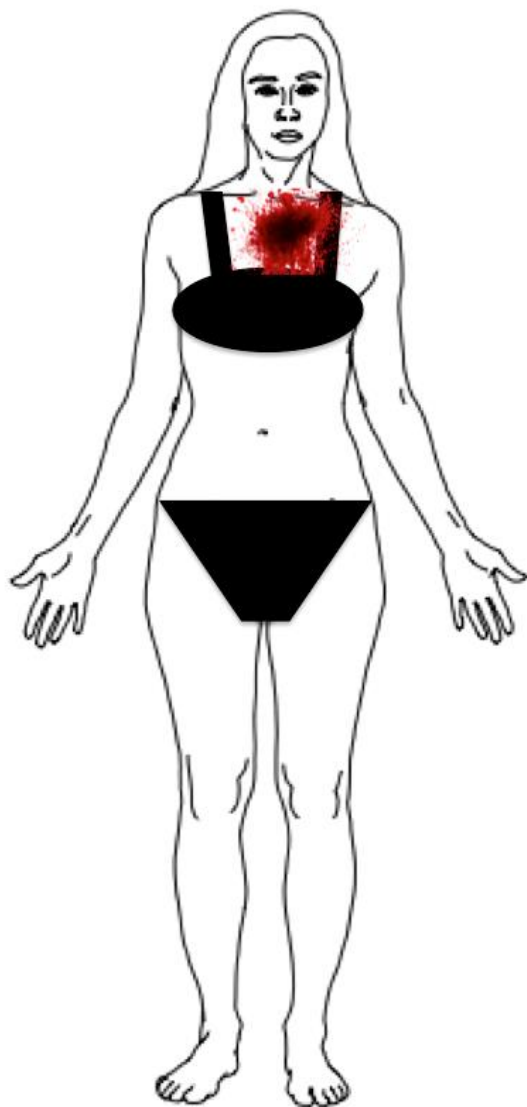
R Symétrique - légèrement Accélérée (+/- 14)

C Pouls Radial perçu - TRC < 2 sec - légèrement Accéléré

H Orienté -

E /

Fiche Victime N4

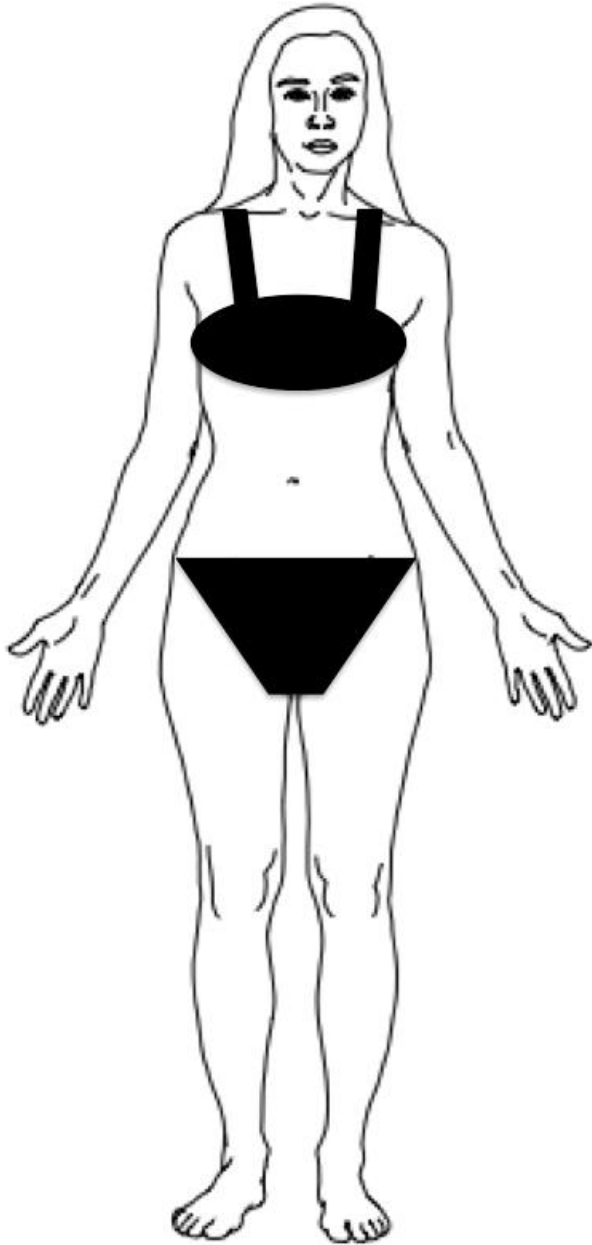


Au sol

Trauma Thorax

M Pas d'hémorragie visible
A Libre
R 0 après LVA
C Pouls Absent
H Yeux fermés - Pas de mouvement
E /

Fiche Victime N5



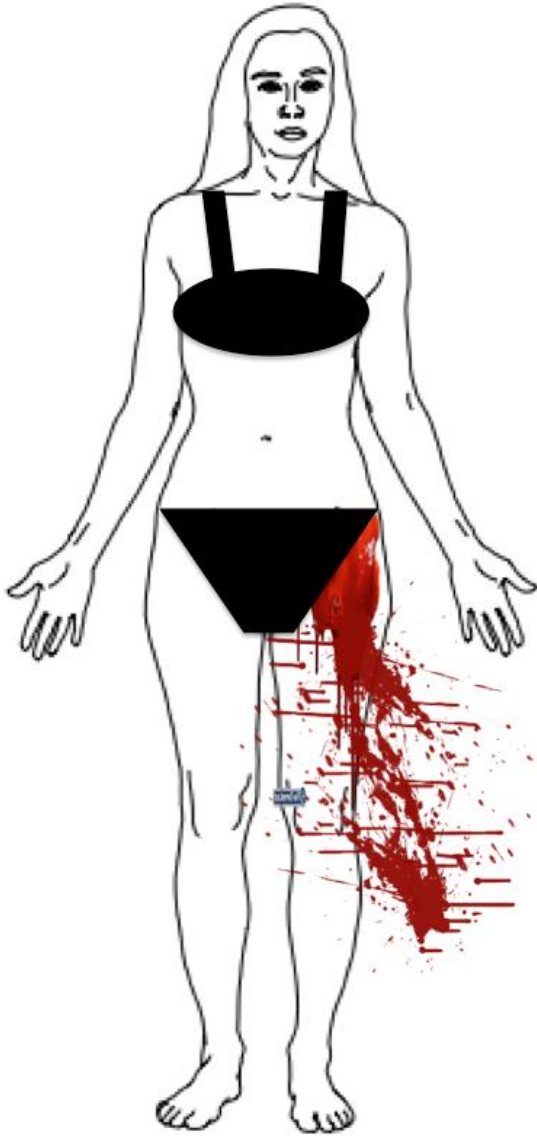
Debout

Se Déplace seule en boitant

Douleur cheville

M Pas d'hémorragie visible
A Libre
R Symétrique
C Pouls Radial perçu - TRC < 2s
H Orienté
E /

Fiche Victime N6



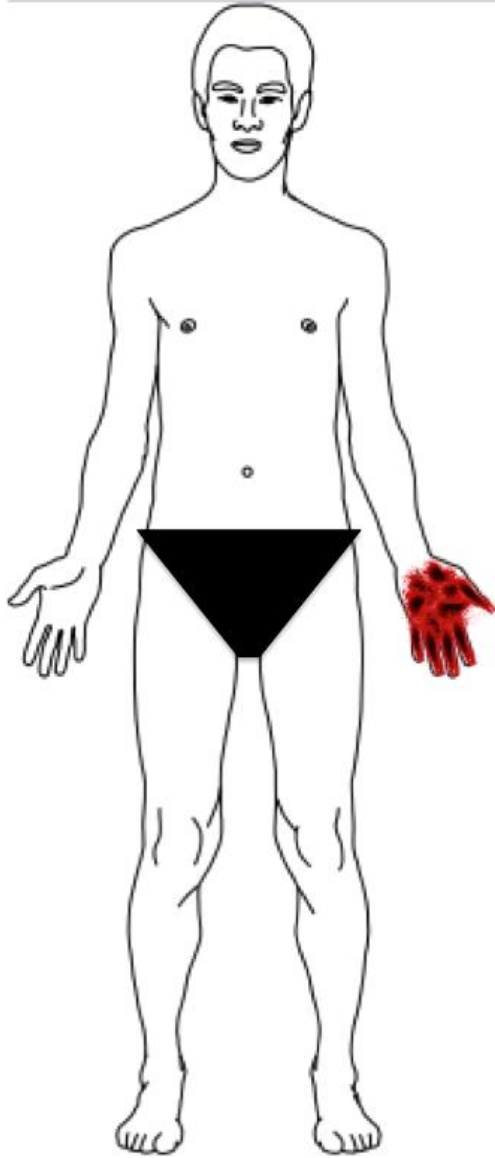
Au sol

Délabrement important au niveau du pli de l'aîne

Quantité importante autour de la victime

M Hémorragie pli de l'aîne
A Libre
R 0 après LVA
C Pouls Radial non perçu - TRC > 2s - pouls carotidien filant
H Yeux fermés - légers mouvements des doigts
E /

Fiche Victime N7



Debout

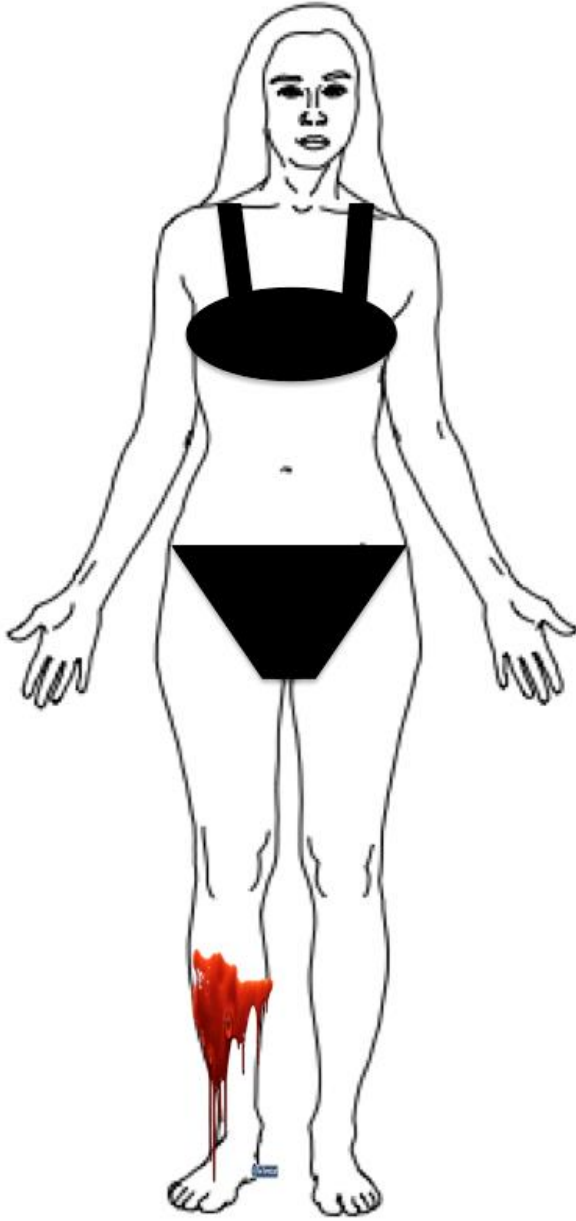
Se Déplace seul

Brulure de la main
Gauche

Se plaint Bruyamment

M Pas d'hémorragie visible
A Libre
R Symétrique - légèrement Accélérée (+/- 14)
C Pouls Radial perçu - TRC < 2 sec - légèrement Accéléré
H Orienté -
E /

Fiche Victime N8



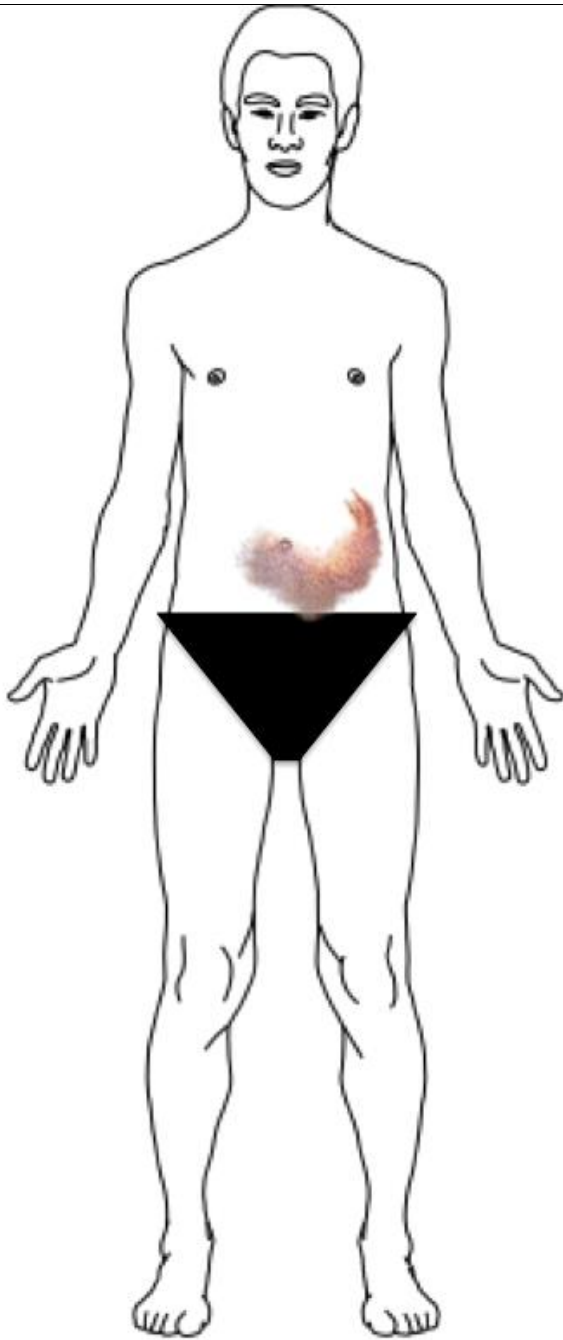
Au sol

Plaie hémorragique
Membre Inf

Garrot tourniquet de
fortune posé
EFFICACE

M Hémorragie stoppée après la pose d'un garrot tourniquet
A Libre
R Symétrique - Accélérée (+/- 24)
C Pouls Radial perçu - TRC < 2 sec - Accéléré
H Orienté
E /

Fiche Victime N9



Au sol

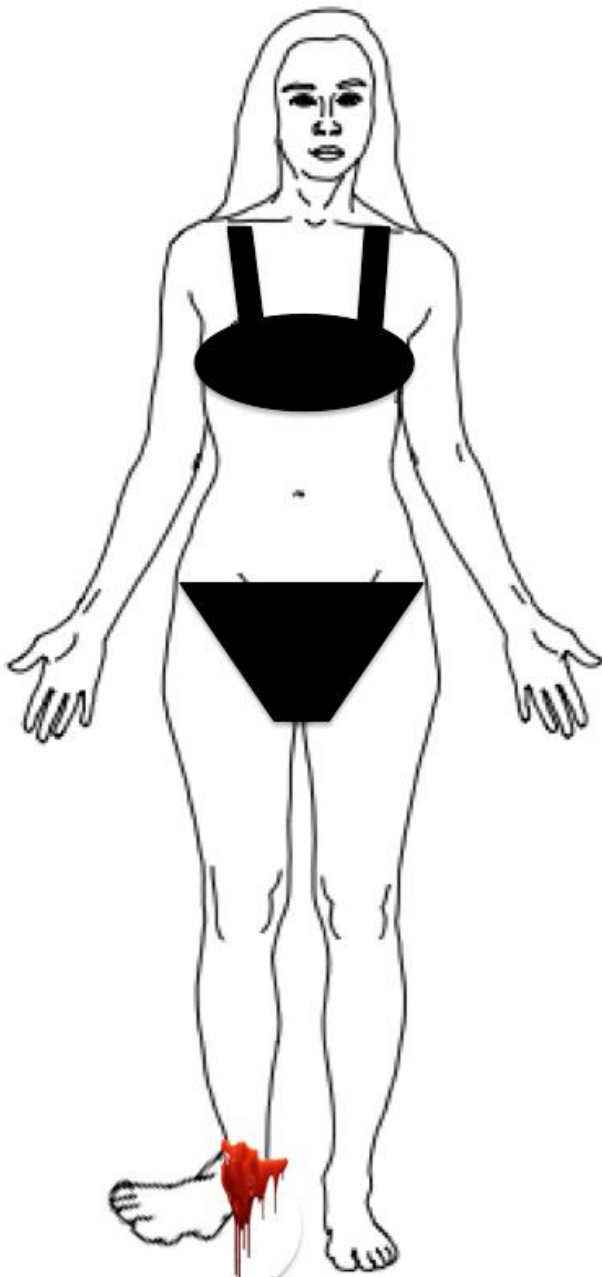
Trauma Abdo avec
contusions visibles de
la paroi abdominale

Douleur Bassin et bas
ventre

Pâleur visible et
marquée

M Pas d'hémorragie visible
A Libre
R Symétrique - Accélérée (+/- 30)
C Pouls Radial non perçu - TRC < 2 sec - pouls central Accéléré
H Confus
E /

Fiche Victime N10



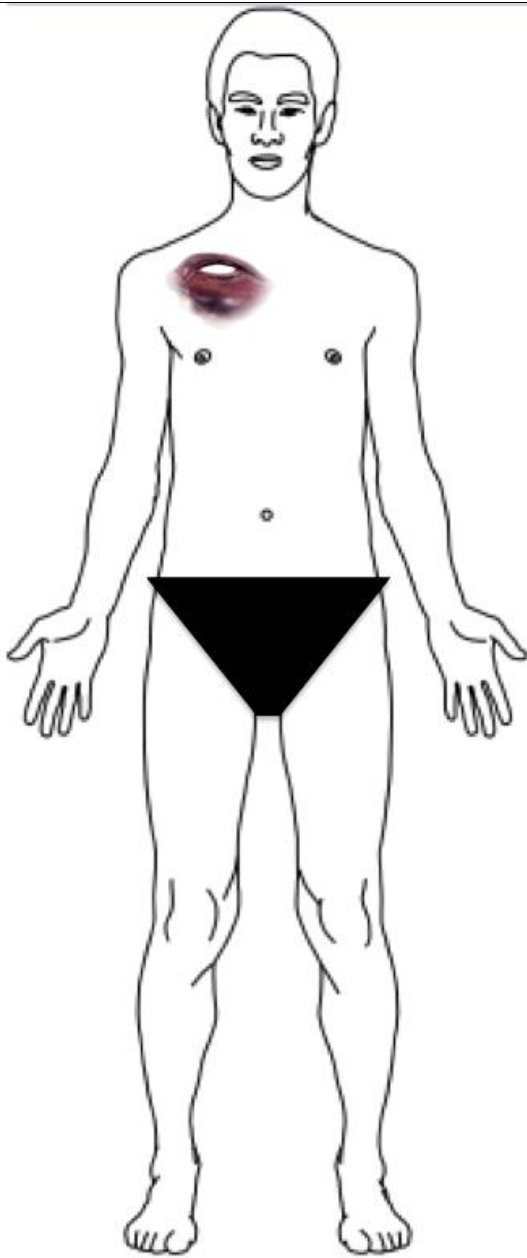
Au sol

Délabrement du pied

Saignement actif
malgré la pose d'un
garrot de fortune

M Pas d'hémorragie visible
A Libre
R Symétrique - légèrement Accélérée (+/- 16)
C Pouls Radial perçu - TRC < 2 sec - légèrement Accélérée
H Orienté -
E /

Fiche Victime N11

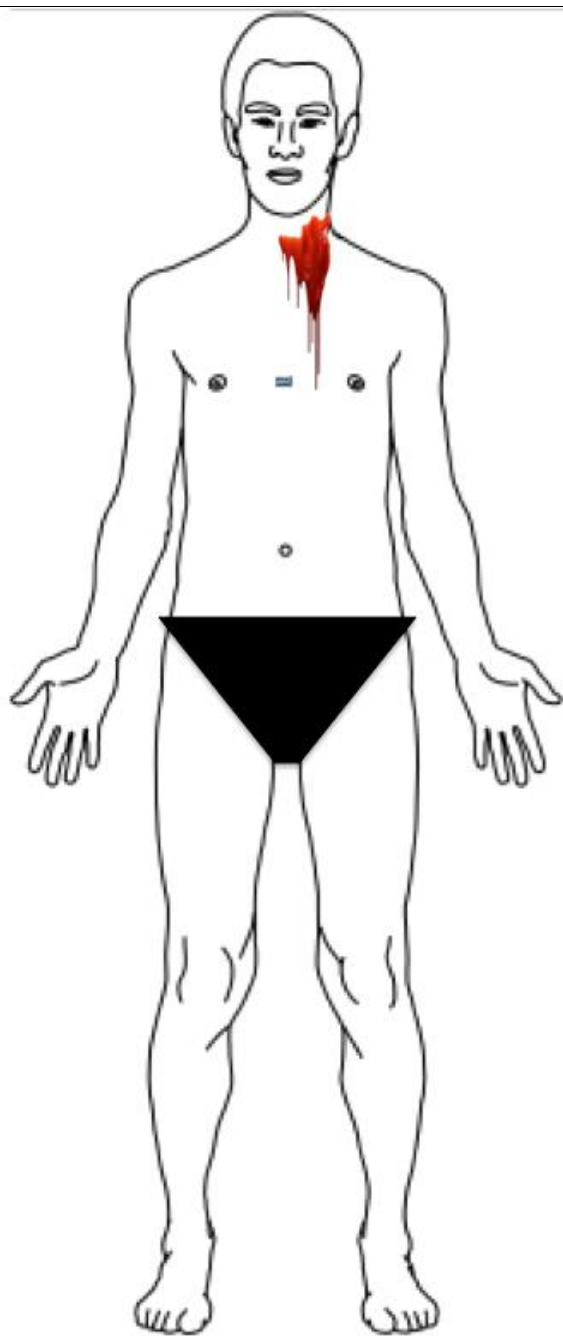


Au sol

Plaie soufflante
hemi-thorax droit

M Pas d'hémorragie visible
A Libre
R Symétrique - Accélérée (+/- 32)
C Pouls Radial perçu - TRC < 2 sec - rythme Accéléré
H Agité
E /

Fiche Victime N12

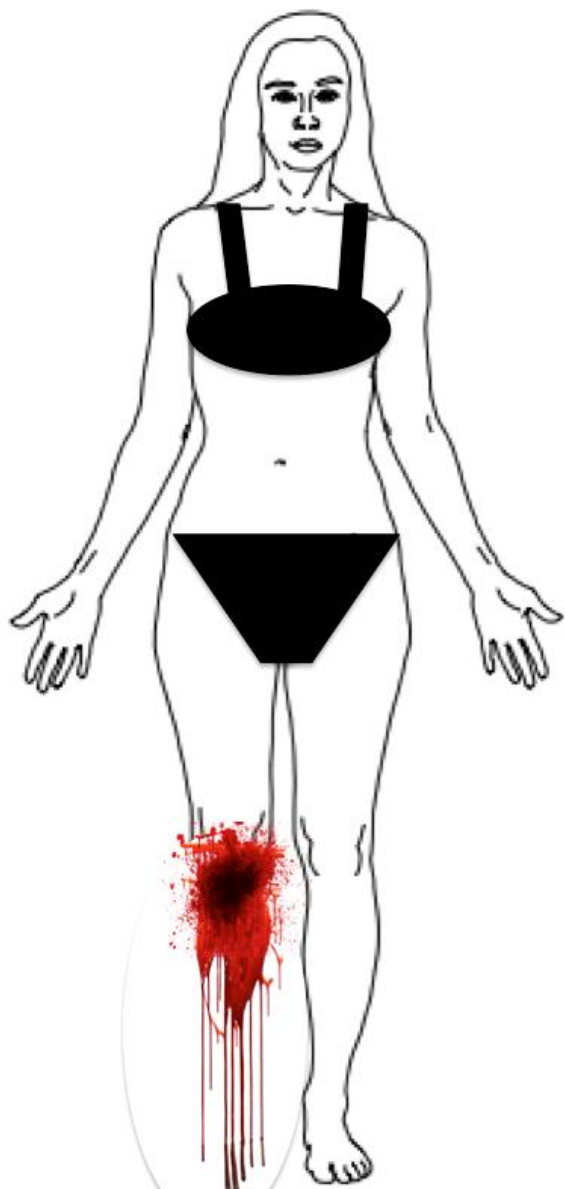


Au sol

Plaie importante base
coup

M Pas d'hémorragie visible
A Obstruction partielle
R Symétrique - rythme très Accéléré (+/- 40)
C Pouls Radial non perçu - TRC < 2 sec - pouls central Accéléré
H Orienté -
E /

Fiche Victime N13



Au sol

Amputation
traumatique complète
au niveau du bas de la
cuisse

Garrot posé et
EFFICACE

M Pas d'hémorragie visible

A Libre

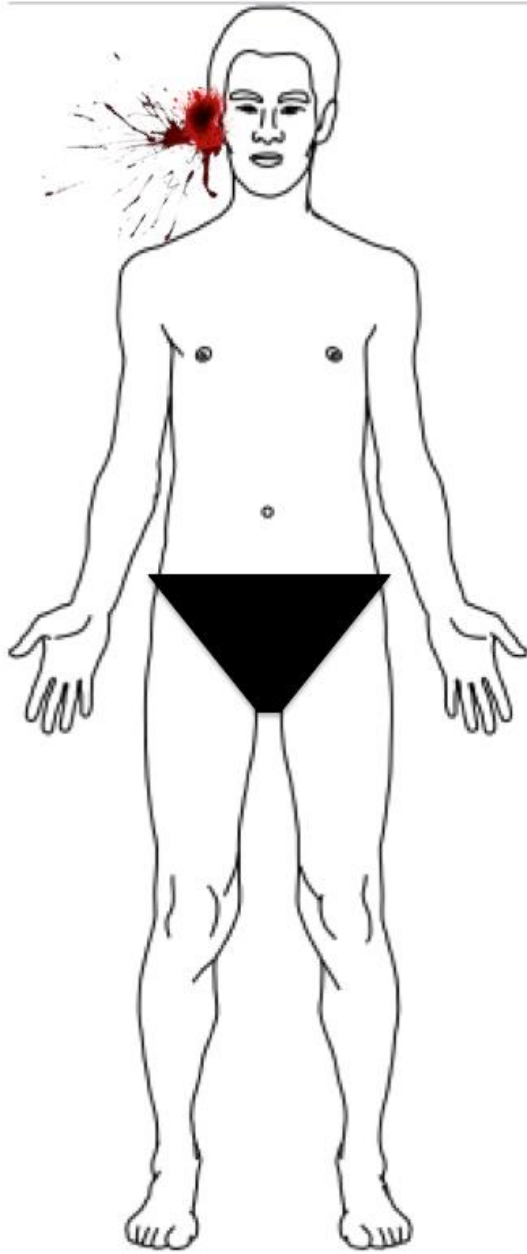
R Symétrique - Accélérée (+/- 28)

C Pouls Radial non perçu - TRC > 2 sec - Pouls central Accéléré

H Agité

E /

Fiche Victime N14



Au sol

Plaie importante au niveau de l'occiput avec perte de matière cérébrale

M Pas d'hémorragie visible

A Libre

R 0 après LVA

C Pouls Rad non perçu - TRC < 2s - pouls central filant et lent

H Yeux fermé

E /